

İNTRALOBBER PULMONER SEKESTRASYON VAKASI VE LİTERATÜRLERİN GÖZDEN GEÇİRİLMESİ*

Sevtap SİPAHİ, Rıza Umar GÜRSU,
Cengiz KÖKSAL, Ayla GÜREL SAYIN,
Tuncer KARAYEL

Background.- Pulmonary sequestrations are congenital lesions comprised of nonfunctional lung tissue that does not communicate with the normal tracheobronchial tree and has a systemic arterial blood supply. Intralobar sequestration is the most seen type of pulmonary sequestrations. Surgical resection is the only choice of management. An abnormal systemic artery supplies the blood for the sequestered lung tissue. This artery is usually came from the thoracic aorta.

Observation.- In this paper a 37 year old female patient whom was diagnosed as an intralobar pulmonary sequestration and whose abnormal artery is from was presented, and the literature was reviewed.

Sipahi S, Gürsu RU, Köksal C, Gürel Sayın A, Karayel T. A case of intralobar pulmonary sequestration and the review of the literature. Cerrahpaşa J Med 2000; 31: 168-171.

Pulmoner sekestrasyonlar; normal trakeobronşiyal ağaçla ilişkisi olmayan, kendi sistemik arteriyel kaynağı olan, anormal akciğer dokusundan oluşan konjenital lezyonlardır.¹ Pulmoner sekestrasyon terimi ilk kez Pryce ve arkadaşları tarafından kullanılmıştır.² Pulmoner sekestrasyonların intralober ve ekstralober olmak üzere iki alt grubu vardır. İntralober pulmo-

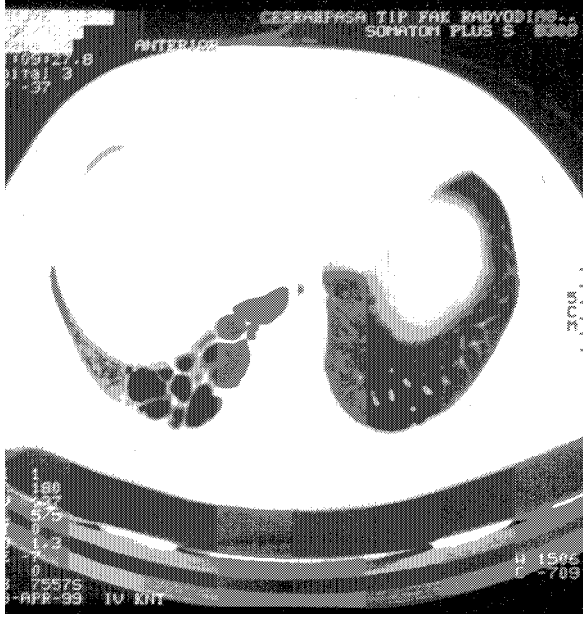
ner sekestrasyon; genellikle akciğerin alt loblarında görülmektedir.³ Kanlanmasını sistemik bir arterden alır ve bronşiyal ağaç veya pulmoner arterlerle bağlantısı yoktur.⁴ Bu yazımızda İç Hastalıkları Ana Bilim Dalımıza başvuran ve intralober pulmoner sekestrasyon tanısı konan bir hasta sunulmuş ve mevcut literatür gözden geçirilmiştir.

OLGU

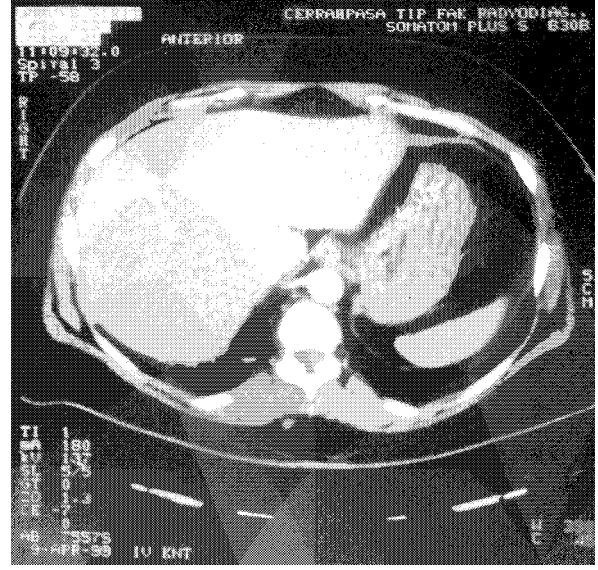37 yaşında bayan hasta, halsizlik, terleme, sağ göğüs ağrısı, nefes darlığı ve balgam çıkarma yakınmaları ile başvurdu. Sağlıklı bir çocukluk geçirdiğini belirten hasta yaklaşık 10-15 yıldır değişik sıklıklarda bu yakınmalarının olduğunu ifade etmekte idi. Daha önce çekilen akciğer filmlerinde herhangi bir patoloji saptanamayan hasta ileri tetkik ve tedavi amacıyla ile servisimize yatırıldı.

Fizik muayenede, solunum sistemi oskültasyonunda sağ akciğer bazalinde ronflaller işitilmesi dışında herhangi bir patolojik bulgu saptanamadı. Lökosit sayımı 9400/mm³ (Nötrofil %72.4, lenfosit %24.3, monosit %3.3), hematokrit %36.8, eritrosit sedimentasyon hızı 33mm/saat idi. CRP 11.5mg/l (Normal: 0-5) bulundu. Diğer tüm biyokimyasal parametreleri normaldi. Tam idrar tahlilinde bir özellik yoktu. Mantar, bakteri ve aside dirençli basil için yapılan balgam kültürleri menfi idi. Solunum fonksiyon testleri değerlendirildiğinde; zorlu vital kapasite (FVC) 3.51lt (öngörülen: 3.82lt), birinci saniye zorlu ekspirasyon hacmi (FEV₁) 2.90 lt (öngörülen 3.32 lt) bulundu. Tüberkülin deri testi (PPD) menfi idi (2 mm). Solunan oda havasında yapılan arteriyel kan gazı incelemesi normaldi (pH: 7.41, PaO₂: 94.8 mmHg, PCO₂: 42.5 mmHg). Servisimizde çekilen akciğer grafisinde bir patolojinin görülmemesi üzerine çekilen toraks tomografisinde (BT); sağ akciğer alt lobunda posterior bazal segmentte lokalize kalın fibroz septalarla ayrılmış multikistik lezyon ilk planda intralober pulmoner sekestrasyonu düşündürdü. Tanının verifiye edilebilmesi için çekilen ince kesitli spiral toraks BT'sinde sağ akciğer alt lob posterobazal segmentte multiloküle kistik yapılı ve descendens aorta distal bölümünden orijin alan "feeding arter" izlendi (Şekil 1-2). Bu bulgular ile intralober pulmoner sekestrasyon

Anahtar Kelimeler: İntralober pulmoner sekestrasyon, Spiral BT; *Key Words:* Intralobar pulmonary sequestrations, Spiral BT; *Alındığı Tarih:* 17 Nisan 2000; Uzm. Dr. Sevtap Sipahi, Dr. Rıza Umar Gürsu, Prof. Dr. Tuncer Karayel: İÜ Cerrahpaşa Tıp Fakültesi İç Hastalıkları Ana Bilim Dalı; Uzm. Dr. Cengiz Köksal, Prof. Dr. Ayla Gürel Sayın: İÜ Cerrahpaşa Tıp Fakültesi Göğüs, Kalp ve Damar Cerrahisi Ana Bilim Dalı; *Yazışma Adresi (Address):* Dr. S. Sipahi, İÜ Cerrahpaşa Tıp Fakültesi İç Hastalıkları Ana Bilim Dalı, 34303, Cerrahpaşa, İstanbul.
<http://www.ctf.istanbul.edu.tr/dergi/online/2000v31/s3/003o2.htm>



Şekil 1. Olgumuzda tanının verifiye edilebilmesi için çekilen ince kesitli spiral toraks BT'si



Şekil 2. Olgumuzda tanının verifiye edilebilmesi için çekilen ince kesitli spiral toraks BT'si

tanısı konan hasta pulmoner anjiyografi yapılmasına gerek duyulmadan operasyon amacı ile Göğüs Kalp Damar Cerrahisi Ana Bilim Dalı'na sevk edildi. Yapılan operasyonda; sağ akciğer alt lob posterior bazal segmentte içi püyü dolu kistik yapı saptandı ve bu kistik yapının içinde loküle abse odakları görüldü. Akciğer bazalinde pulmoner venin yakınında, pulmoner ligament hizasında özefagusu doğru uzanan 5mm çapında bir arterin direkt olarak sağ toraxa girdiği ve medial bazal ve lateral bazal segment alanına direkt kan verildiği görüldü. Arter bağlanarak kesildi ve posterior segmentektomi yapıldı, kalan segmentlerin tamamen sağlam olduğu gözlemlendi. Müsterek segmenti besleyen başka arterin olmadığı saptanması üzerine operasyon tamamlandı. Operasyon materyalinin patolojik incelemesinde de intralober sekestrasyon tanısı desteklenen hasta genel durumunun düzelmesi ve yakınmalarının gerilemesi üzerine poliklinik kontrollerine gelmesi önerilerek taburcu edildi.

TARTIŞMA

Pulmoner sekestrasyonlar trakeobronşiyal ağaçla bağlantısı olmayan, aberran arterlerce kanlanan anormal akciğer dokusu kitleleridir.⁵ Stocker pulmoner se-

kestrasyonu "trakeobronşiyal ağaçla bağlantısı olmayan, anormal bir sistemik arter tarafından beslenen anormal pulmoner doku kitlesinin varlığı" olarak tanımlamıştır.⁶ Tablo I'de ekstralober ve intralober sekestrasyonların karakteristik özellikleri gösterilmiştir. Bu tablodaki verilerle hastamızı karşılaştırdığımızda; hastamızdaki lezyonun beklenen aksine sağda olduğu görülmektedir. Sekestrasyonun lokalizasyonu da tablodakine uygun olarak alt lob posterobazal segmentte bulunmuştur.

Yakın zamana kadar intralober pulmoner sekestrasyon konjenital bir anomali olarak değerlendirilirdi. 1984 yılında Stocker ve Malczak intralober sekestrasyonun etiolojisinde infeksiyonun etkisi üzerine bir hipotez ortaya koymuşlardır.⁷ Etiolojide infeksiyonun etkisi ile ilgili hipotez; sekestrasyon tanısının rekürren pnömoni ya da pürülan bronşiektazi tanılı çocuk ya da erişkinlerde konulması ile desteklenmiştir.^{6,8} Yapılan değişik çalışmalarla da bu tezin desteklenmesine devam edildi. Ancak bu teorinin yanında yeni doğanlarda saptanan intralober sekestrasyonun herhangi bir infeksiyona bağlanamaması da konjenital etiolojinin redde-

Tablo I. Pulmoner Sekestrasyonun Karakteristik Özellikleri

| | EKSTRALOBER | İNTRALOBER |
|----------------------------|--------------------------|--------------------------------------|
| Anatomi | Akciğerden ayrı | Akciğer parankimi içinde |
| Lokalizasyon | Alt loblarda | Bazal segmentlerin içinde |
| Predominant taraf | Sol | Sol |
| Yaş | %60'ı bir yaşından küçük | %50'si erişkin 2 yaşın altında nadir |
| Erkek/kadın | 4/1 | 1/1 |
| Arter | Sistemik | Sistemik |
| Ven | Sistemik (azygos) | Santral (pulmoner ven) |
| İlişkili anomaliler | Sık | Nadir |
| Orijin | Konjenital | Konjenital ya da edinsel |

dilememesini sağlamıştır. Bizim vakamızda hastanın 37 yaşında olması, 10-15 yıldır tedavi edilemeyen nefes darlığına bronşit tanılarının konulması ve anamnezinde çocukluğunda akciğer hastalığı geçirmemiş olması hastamızın etiolojisinin edinsel olduğunu düşündürmektedir.

Pulmoner sekestrasyonların semptomları sık ve belirgin değildir. İntralober tip genelde asemptomatiktir ve lezyon radyografilerde tesadüfen saptanır.^{9,10} Semptomlar 2 ya da 3. dekadlar daha sık olmak üzere, hayatın herhangi bir döneminde ortaya çıkabilir. İnfeksiyon, hemoptizi, hemotoraks ve soldan sağa şant sonrası gelişen konjestif kalp yetersizliği bulguları görülebilir.⁹ Hastamızda da enfeksiyona ait dinleme bulguları mevcut idi ve semptomlar ikinci dekatta görülmeye başlanmıştı. Sık görülen radyolojik bulgu akciğer tabanında kistik ya da solid kitledir. Bu bulgudan başka; normal akciğer grafisi, hiperlusen alanlar ve pnömoni de görülebilir.^{9,11} Vakamızın akciğer grafisinde de herhangi bir patoloji görülemediği.

Geleneksel olarak; pulmoner sekestrasyonun tanısı için anormal akciğer parçasını besleyen arteri göstermek için

arteriografi gerekmektedir.¹² Besleyici arter genellikle thoracic aortadan çıkmaktadır. Abdominal aortadan çıkan arterlere nadir de olsa rastlanmaktadır.⁹ Besleyici arterin non-invazif gösterilmesine yönelik çalışmalar son yıllarda hız kazanmıştır. Her ne kadar konvansiyonel BT hem anormal akciğer parankimini hem de sistemik arteriyel kaynağı gösterse de; multiplan görüntüler sağlayamadığından sekestrasyon tanısında yararlılığı sınırlıdır. Helical teknolojinin gelişmesi ile birlikte; spiral BT ile aorta ve dalları da iyice gözlemlenebilir.^{12, 13} Vakamızda da başlangıçta çekilen toraks BT ile sekestrasyon tanısı düşünülmüş; ancak sekestre akciğer dokusunu besleyen arter ancak spiral BT ile gösterilebilmiş ve torasik aortadan çıktığı saptanmıştır. Elde ettiğimiz bu verilere dayanarak pulmoner sekestrasyonlu vakaların tanısında non-invazif bir yöntem olarak spiral BT'nin anjiyografiden önce denenmesi gerektiğini düşünmekteyiz.

Pulmoner sekestrasyonun medikal tedavisi sadece mevcut enfeksiyonun tedavisi ile sınırlıdır. Bu hastalığın tek küratif tedavisi cerrahi rezeksiyondur. İntralober sekestrasyonun cerrahi olarak çıkarılması; lezyonun çevresinde inflamasyon saptanabilmesi nedeni ile bazen zor olabilmektedir.⁶ Birçok yazar intralober sekestrasyonun cerrahi tedavisi olarak lobektomiye önermektedir.¹⁴ Bazı yazarlar ise lobektomi yerine segmentektomiye tedavi olarak ortaya koymuşlardır.^{15,16} Asemptomatik ve hemodinamik olarak unstable hastalarda; sekestre bölgenin çıkarılmadan sistemik arterin bağlanması yöntemi de denenmiştir.^{17,18} Bu uygulama sekestrasyonun infekte olmasını engelleyemekte ve bu nedenle de genellikle pek sık kullanılmamaktadır. Bizim vakamızda ise cerrahi tedavi olarak arter ligasyonu ve segmentektomi yapılmıştır. Önemli olan kalan segmentlerin tamamen salim olmalarına dikkat edilmesidir. Komşu patolojik segment var ise; rezeksiyon sınırının ge-

nişletilmesi düşünülmelidir. Aksi takdirde bu hastalarda ideal tedavi şekli segmentektomidir.

ÖZET

Pulmoner sekestrasyonlar; normal trakeobronşiyal ağaçla ilişkisi olmayan, kendi sistemik arteriyel kaynağı olan, non-fonksiyonel akciğer dokusundan oluşan konjenital lezyonlardır. En sık görülen sekestrasyon tipi intralobar sekestrasyondur. Tedavi seçeneği sadece cerrahi rezeksiyondur. Sekestre akciğer dokusunu genelde sistemik, thoracic aortadan kök alan aberran bir arter beslemektedir. Bu yazımızda, Cerrahpaşa Tıp Fakültesi İç Hastalıkları Ana Bilim Dalımıza başvuran; 37 yaşında, intralobar pulmoner sekestrasyon tanısı konmuş, bir bayan hasta sunulmuş ve mevcut literatür gözden geçirilmiştir.

KAYNAKLAR

1. Evans MG. Hydrops fetalis and pulmonary sequestration. *J Pediatr Surg* 1996; 31: 761-764.
2. Pryce DM. Lower accessory pulmonary artery with intralobar sequestration of lung: a report of seven cases. *J Pathol Bacteriol* 1946; 58: 457-467.
3. Oxman LM. Intralobar sequestration causing hemoptysis and hemothorax. *NY State J Med* 1974; 74: 961-962 (Abst).
4. Pratter MR, Kaemmerlen JT, Erickson AD. Bloody pleural effusion associated with an intralobar pulmonary sequestration. *Chest* 1979; 75: 394-395.
5. Wesley JR, Heidelberger KP, DiPietro MA, et al. Diagnosis and management of congenital cystic disease of the lung in children. *J Pediatr Surg* 1986; 21: 202-207.
6. Nicolette LA, Kosloske AM, Bartow SA, et al. Intralobar pulmonary sequestration: a clinical and pathological spectrum. *J Pediatr Surg* 1993; 28: 802-805.
7. Stocker JT, Malczak HT. A study of pulmonary ligament arteries: relationship to intralobar pulmonary sequestration. *Chest* 1984; 86: 611-615.
8. Collin PP, Desjardins JG, Khan AH. Pulmonary sequestration. *J Pediatr Surg* 1987; 22: 750-753.
9. Ikezoe J, Muraayama S, Godwin JD, et al. Bronchopulmonary sequestration: CT assessment. *Radiology* 1990; 176: 375-379.
10. Savic B, Birtel FJ, Tholen W, et al. Lung sequestration: report of seven cases and review of 540 published cases. *Thorax* 1979; 34: 96-101.
11. Durnin RE, Lababidi Z, Butler C, et al. Bronchopulmonary sequestration. *Chest* 1970; 57: 454-459.
12. Franco J, Aliaga R, Domingo ML, et al. Diagnosis of pulmonary sequestration by spiral CT angiography. *Thorax* 1998; 53: 1089-1092.
13. Di Maggio EM, Dore R, Preda L, et al. Spiral CT findings in a case of pulmonary sequestration. *Eur Radiol* 1997; 7: 718-720.
14. White JJ, Donahoo JS, Ostrow PT, et al. Cardiovascular and respiratory manifestations of pulmonary sequestration in childhood. *Ann Thorac Surg* 1974; 18: 286-294.
15. Haller A, Goladay ES, Pickard LR, et al. Surgical management of lung bud anomalies: lobar emphysema, bronchogenic cyst, cystic adenomatoid malformation, and intralobar pulmonary sequestration. *Ann Thorac Surg* 1979; 28: 33-43.
16. Juettner FM, Pinter HH, Lammer G, et al. Bilateral intralobar pulmonary sequestration: Therapeutic implications. *Ann Thorac Surg* 1987; 43: 660-662.
17. Flye MW, Conley M, Silver D. Spectrum of pulmonary sequestration. *Ann Thorac Surg* 1976; 22: 478-482.
18. Levine MM, Nudel DB, Gootman N, et al. Pulmonary sequestration causing congestive heart failure in infancy: A report of two cases and review of the literature. *Ann Thorac Surg* 1982; 34: 581-585.